

Neuro-vaskulärer Konflikt im Bereich des Nervus trigeminus

Multi-modale 3D-Visualisierung und Planung der Dekompression am Simulator

■ Bei der Trigeminusneuralgie handelt es sich um intensive, spontane oder triggerbare Gesichtsschmerzattacken die überwiegend im Versorgungsgebiet des 2. und 3. Trigeminusastes auftreten und von vegetativen Erscheinungen gefolgt sein können.

Als Pathomechanismus liegt wahrscheinlich ein Reizzustand und eine umschriebene Demyelinisierung [1] des N. trigeminus zugrunde, welcher durch den Kontakt mit einem Gefäß, zumeist der Arteria cerebelli superior, hervorgerufen wird. Intraoperativ konnte ein solcher neuro-vaskulärer Konflikt in 70–100% der Fälle nachgewiesen werden [2].

Führt eine medikamentöse Therapie nicht zur dauerhaften Schmerzlinderung, steht die mikrochirurgische Dekompression des N. trigeminus als therapeutische Option zur Verfügung. Gegenüber den destrukturierenden therapeutischen Methoden hat die Dekompression der Trigeminuswurzel den Vorteil, dass die Integrität der Trigeminusafferenz erhalten bleibt. Bei der Operation wird eine kleine retro-sigmoidale Kraniotomie angelegt und die Trigeminuswurzel im Winkel zwischen Tentorium und der hinteren Fläche des Felsenbeins dargestellt. Entscheidend ist dabei, die anatomischen Verhältnisse des neuro-vaskulären Konfliktes bereits vor dem Eingriff genau zu verstehen, um somit während der Operation zielgerichtet das störende Gefäß frei präparieren und mit einem Stückchen Teflonwatte dauerhaft vom Nerven separieren zu können. Je nach der räumlichen Konfiguration des Nerven, des anliegenden arteriellen Gefäßes sowie den umgebenden Venen wird die Kraniotomie individuell konfiguriert und die Lage des chirurgischen Korridors angepasst. Explorierendes Präparieren im Kleinhirnbrückenwinkel kann vermieden werden, wenn die Lage des störenden Gefäßes in Bezug zum Nerven und den umliegenden Struktu-

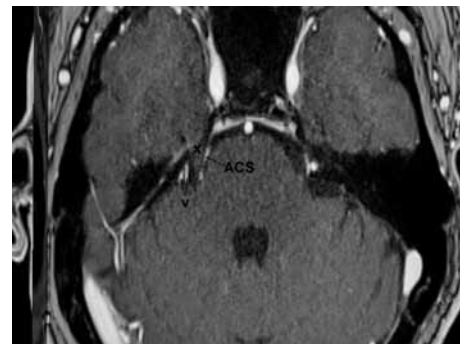
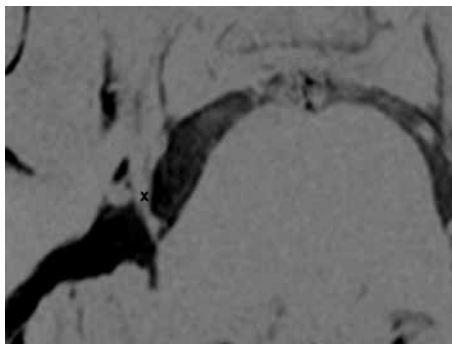
ren bereits vor der Operation exakt vorausgesagt werden kann.

Die Voraussetzung für ein präzises Verständnis der Anatomie der vaskulären Kompression des N. trigeminus ist hochauflösende präoperative Bildgebung. Hier stehen moderne MRI-Sequenzen zur Verfügung: T2-3D- (CISS- oder DRIVE-)Sequenzen stellen den N. trigeminus vom Austritt entlang der Pons bis zum Eintritt in das Cavum Meckeli hochauflösend dar (**Abb. 1a**). Die TOF-MR-Angiographie zeigt die arterielle Gefäßstruktur in hoher Auflösung, eine kontrastmittelverstärkte T1-3D-MPRAGE-Serie zeigt venöse Strukturen und gibt einen Überblick der Abgrenzungen von Hirnstamm, Kleinhirn sowie der subarachnoidalen Zisternen (**Abb. 1b**). Aus dieser Serie kann schliesslich auch die Hautoberfläche mit dem Verlauf von Sinus sigmoideus und Sinus transversus und dem Gebiet der Kraniotomie im Winkel dazwischen liegend rekonstruiert werden.

Die MRI-Schnittbildgebung reduziert die räumlichen anatomischen Verhältnisse des N. trigeminus und der umgebenden Gefässe auf die Darstellung von angeschnittenen Strukturen auf zweidimensionalen Ebenen. Dies ermöglicht zwar die Nähe eines Gefäßabschnittes an den Nerven festzustellen, jedoch ist die präzise Darstellung der Konfiguration des neuro-vaskulären Konfliktes entlang der Blickachse eines möglichen chirurgischen Korridors kaum möglich. Es bleibt daher der räumlichen Vorstellungskraft des Neurochirurgen überlassen, die Information der Schnittbildserien in ein präzises chirurgisches Konzept zu verwandeln. Dies wird dadurch erschwert, dass die einzelnen Bildserien unterschiedliche Strukturen (Arterien, Venen, Nerv) darstellen und in Bezug auf Schichtdicke und Kippung verschieden sein können.

Wir verwenden aus diesem Grund eine chirurg-

Abb. 1: MR-Bildgebung des neuro-vaskulären Konfliktes. **a)** 3D-FIESTA-Sequenz, Darstellung des N. trigeminus (x) vom Austritt entlang der lateralen Pons bis ins Cavum Meckeli. Rundlich und oval angeschnittene Blutgefässe liegen an. **b)** Kontrastmittel angehobene 3D-MPRAGE-Sequenz. Medial und lateral des N. trigeminus (x) liegen die Arteria cerebelli superior (ACS) bzw. venöse Gefässe (v) an.



gische Planungsstation, genannt Dextroscope [3,4,5], welche aus dem Forschungsgebiet der «Virtuellen Realität» entstammt, d.h. der Vorstellung dreidimensionale Strukturen oder Objekte einerseits möglichst genau computergraphisch darzustellen und zum anderen mit diesen 3D-Kompositionen ähnlich wie mit echten Objekten zu interagieren und zu arbeiten. Im Dextroscope können mehrere MRI- (und falls notwendig CT-) Bildserien fusioniert und stereoskopisch dreidimensional rekonstruiert werden. Durch das Tragen einer polarisierenden Brille entsteht ein tiefes und klares Bild (**Abb. 2**). Computergraphische Algorithmen ermöglichen dann die isolierte Darstellung (Segmentierung) von relevanten Strukturen wie dem N. trigeminus, den arteriellen und venösen Gefässen, der Kleinhirn- und Hirnstammoberfläche, dem Sinus sigmoideus und transversus sowie der Hautoberfläche. Eingebettet ist das graphisch-synthetische Konstrukt in eine drei-dimensionale Benutzeroberfläche, welche es erlaubt mit in den Händen gehaltenen Sensoren in das 3D-Objekt einzutauchen und mit diesem zu arbeiten. Bei der Planung der neurovaskulären Dekompression wird es so möglich, den Gefäss-Nerven-Konflikt detailgetreu darzustellen und vor allem den intra-operativ zu erwartenden Blick durch das Operationsmikroskop auf das chirurgische Zielgebiet genau zu simulieren. Durch Transparenzveränderungen einzelner Strukturen entsteht der Effekt des Hindurchsehens, und somit wird die Lage eines Blutgefässes hinter dem N. trigeminus leicht verständlich (**Abb. 3**). Mit diesem Wissen erfolgt die eigentliche Operation zielgerichtet und genau – und mit dem Gefühl, als ob man schon einmal vor Ort gewesen wäre.

Klinisch-illustrativer Fall

Bei diesem 65-jährigen Patienten trat Ende der 1990er Jahre eine langsam progrediente Neuralgie

im 2. und 3. Ast des N. trigeminus auf. Im Jahr 2001 wurde eine linksseitige Thalamotomie durchgeführt, welche eine ca. zweijährige Schmerzfreiheit bewirkte. In den folgenden Jahren war die Symptomatik im gleichen Ausbreitungsgebiet des Nerven erneut progredient und erreichte in Jahr 2008 ein Schmerzniveau, das medikamentös kaum noch beeinflussbar war. Die Schmerzattacken wurden durch leichte Berührung der Wangen, Kauen und Sprechen getriggert. In der MRI zeigte sich im mittleren zisternalen Anteil des rechten N. trigeminus eine enge Beziehung zu einer Gefässschlinge aus der Arteria cerebelli superior bei ansonsten regelrechten intrakraniellen Verhältnissen (**Abb. 1**). In der 3D-Rekonstruktion im Dextroscope zeigte sich eine Schlinge der A. cerebelli superior von medial und anterior dem N. trigeminus anliegend und im Bereich der proximalen Nervenwurzel entlang des Pedunculus cerebelli superior in die zerebello-mesenzephalische Fissur ziehend. Der simulierte intra-operative Blickpunkt zeigte, dass die anliegende Schlinge in fast der ganzen Länge vom Nerven bedeckt, jedoch bei einem oben entlang des Tentorium liegenden chirurgischen Korridor teilweise einsehbar war (**Abb. 3**). Im dem vom Nerven bedeckten Bereich zeigten sich keine Gefässaufteilungen, sodass davon ausgegangen werden konnte, dass nach entsprechender arachnoidaler Freilegung eine Luxierung des Gefässes nach tentorial möglich sein sollte. Zusätzlich zeigte sich eine grosse petrosale Vene dem Nerven dorso-kaudal anliegend und gut chirurgisch zugänglich.

Die retromastoidale Kraniotomie wurde entsprechend der Planung im Dextroscope angelegt, und es gelang, das arterielle Gefäss an der vorhergesagten Stelle mit wenigen arachnoidal präparierenden Schritten freizulegen, zu mobilisieren, hinter dem Nerven hervor zu luxieren und mit einem Stückchen Teflon am Tentorium festzukleben. Auch die an-

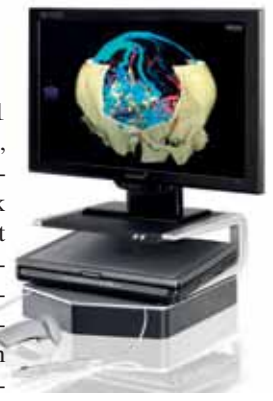


Abb. 2: Dextroscope mit stereoskopischem LCD-Monitor. Vor der Konsole liegen elektromagnetisch detektierte Instrumente, welche in den Händen gehalten dazu dienen in dem 3D-Bild zu arbeiten.

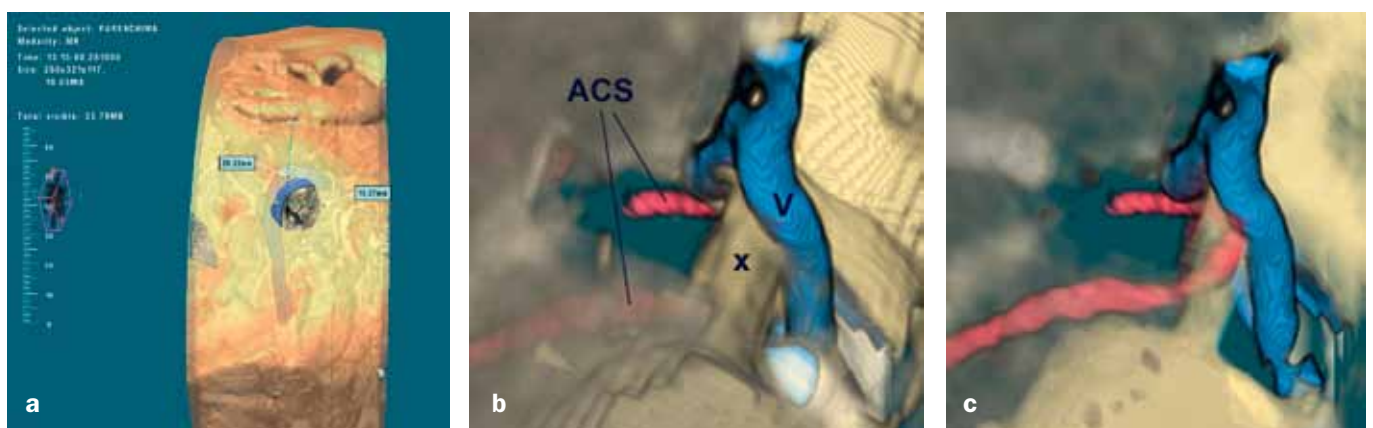


Abb. 3: Simulation der mikrovaskulären Dekompression. **a)** Simulation der retro-sigmoidalen Kraniotomie. Der Übergang zwischen Sinus sigmoideus und Sinus transversus zeigt sich unter der transparenten Hautoberfläche. Die ideale Lage und Grösse der Kraniotomie wird definiert und die Blickachse zum chirurgischen Zielgebiet simuliert. **b)** Simulierter Mikroskopischer Blick auf den neurovaskulären Konflikt. Eine Schlinge der A. cerebelli superior (ACS) wird vom N. trigeminus (x) bedeckt. Eine petrosale Vene (v) liegt dorsal und lateral dem Nerven an. **c)** Nach Transparenzänderung des N. trigeminus zeigt sich die genaue Lage des arteriellen Gefässabschnittes versteckt hinter dem Nerven. Gefässverzweigungen zeigen sich in diesem Abschnitt nicht.

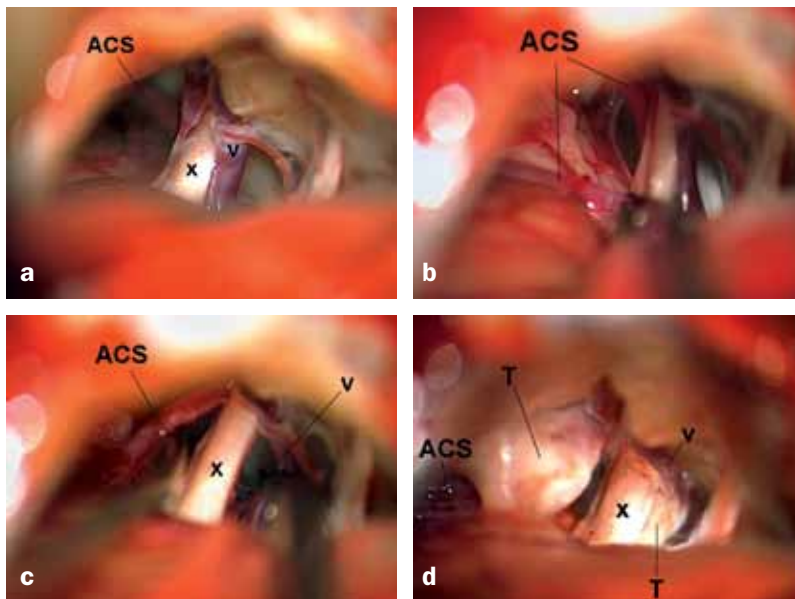


Abb. 4: Mikrovaskuläre Dekompression des N. trigeminus. a) Intitialer Blick auf das chirurgische Zielgebiet. Identisch zur Computersimulation zeigt sich die A. cerebelli superior (ACS) von anterior und medial kommend als hinter dem N. trigeminus (x) liegend. b) Mobilisation der Arterie (ACS) nach arachnoidaler Freilegung. c) Die A. cerebelli superior (ACS) ist hinter dem Nerven herausluxiert und die petrosale Vene (v) vom Nerven abpräpariert. d) Die A. cerebelli superior wurde mit einem Stückchen Teflon (T) umhüllt und mit Fibrinkleber an das Tentorium fixiert. Kontakt zum N. trigeminus (x) besteht nicht mehr. Ein weiteres Stückchen Teflon wurde zwischen Nerv und Vene (v) gelegt.

liegende Vene wurde vom Nerven frei präpariert und von diesem durch ein Stückchen Teflon isoliert (**Abb. 4**).

Postoperativ war der Patient schmerzfrei und innerhalb von drei Monaten konnten alle analgetischen Medikament abgesetzt werden. Knapp zwei Jahre postoperativ ist der Patient weiterhin schmerzfrei.

Schlussfolgerung

Die mikrovaskuläre Dekompression des N. trigeminus ist eine effektive Therapie der Trigeminusneuralgie mit Langzeiterfolgen von ca. 80% [6,7]. Hochauflösende MR-Bildgebung und drei-dimensionale Operationsplanung führen zum exakten Verständnis der Neuroanatomie des chirurgischen Zielgebietes. Zusammen mit modernen mikrochirurgischen und endoskopisch assistierten Operationstechniken ist dies die Grundlage für eine erfolgreiche und sichere Operation.

Prof. Dr. med. Ralf A. Kockro
Zentrum für MikroNeurochirurgie
Klinik Hirslanden
Witellikerstrasse 40
8053 Zürich

ralf@kockro.com

Literatur:

1. Love S, Coakham HB: Trigeminal neuralgia: pathology and pathogenesis. *Brain* 2001;124:2347–2360.
2. Delitala A, et al.: Microsurgical posterior fossa exploration for trigeminal neuralgia: a study on 48 cases. *Minim Invasive Neurosurg* 2001;44:152–156.
3. Kockro RA, et al.: Planning and simulation of neurosurgery in a virtual reality environment. *Neurosurgery* 2000;46:118–135.
4. Kockro RA, et al.: A collaborative virtual reality environment for neurosurgical planning and training. *Neurosurgery* 2007;61:379–391.
5. Stadie AT, et al.: Virtual Reality system for planning minimally invasive neurosurgery Planning. *J Neurosurgery* 2008;108:382–394.
6. Oesman C, Mooij JJ: Long-term follow-up of microvascular decompression for trigeminal neuralgia. *Skull Base* 2011;21:313–322.
7. Barker FG II, et al: The long-term outcome of microvascular decompression for trigeminal neuralgia. *N Engl J Med* 1996;334:1077–1083.